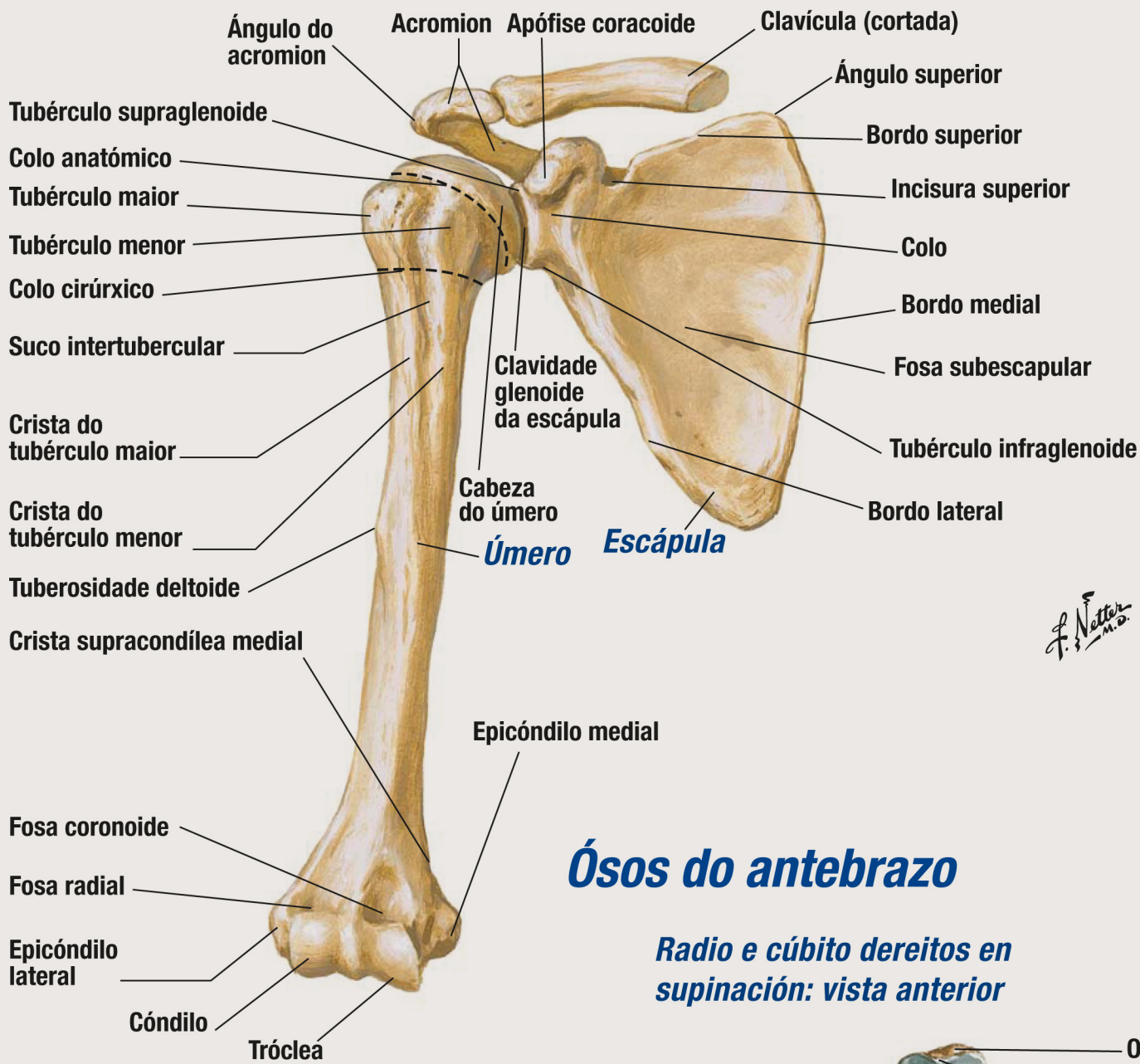


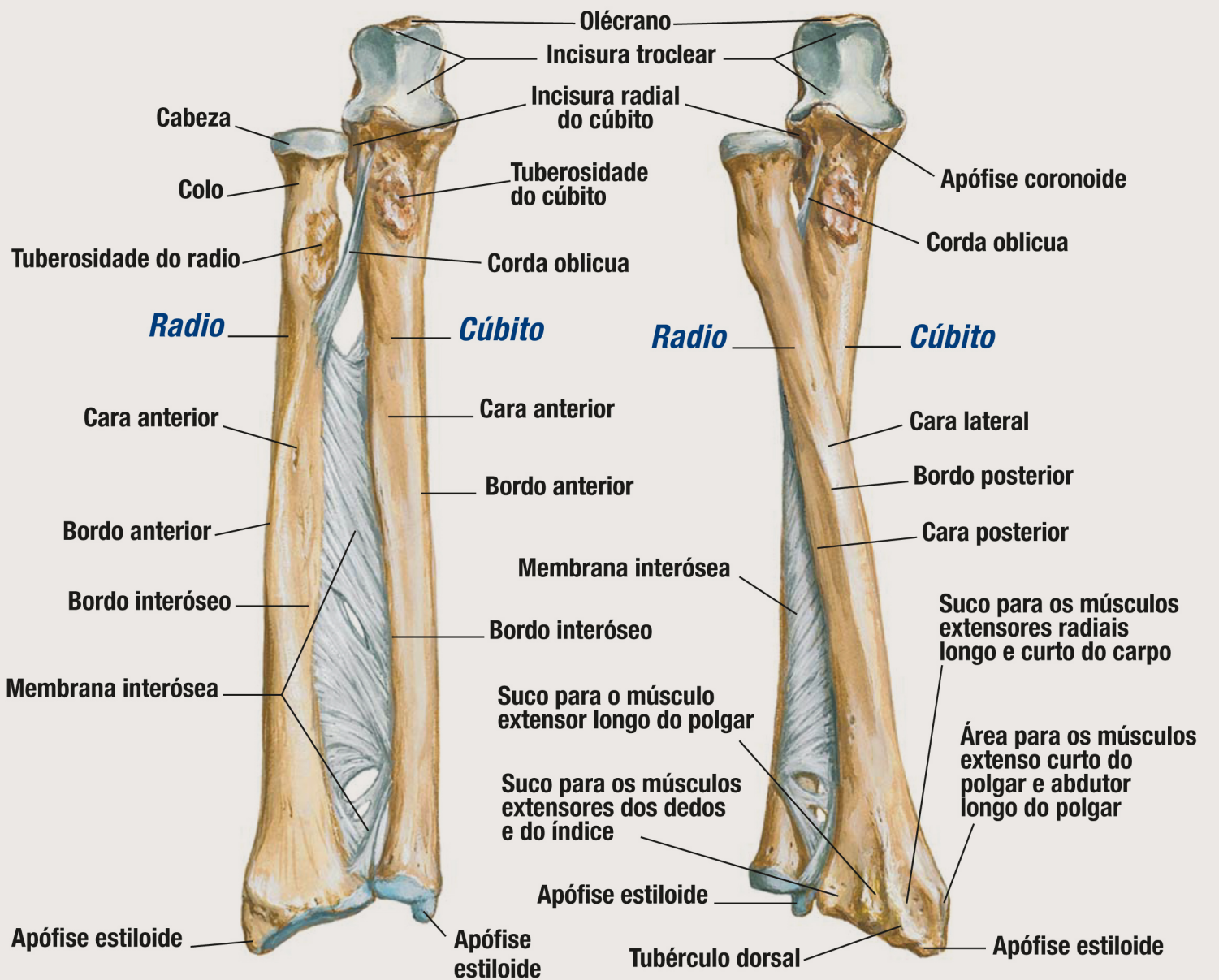
Úmero e escápula: vista anterior



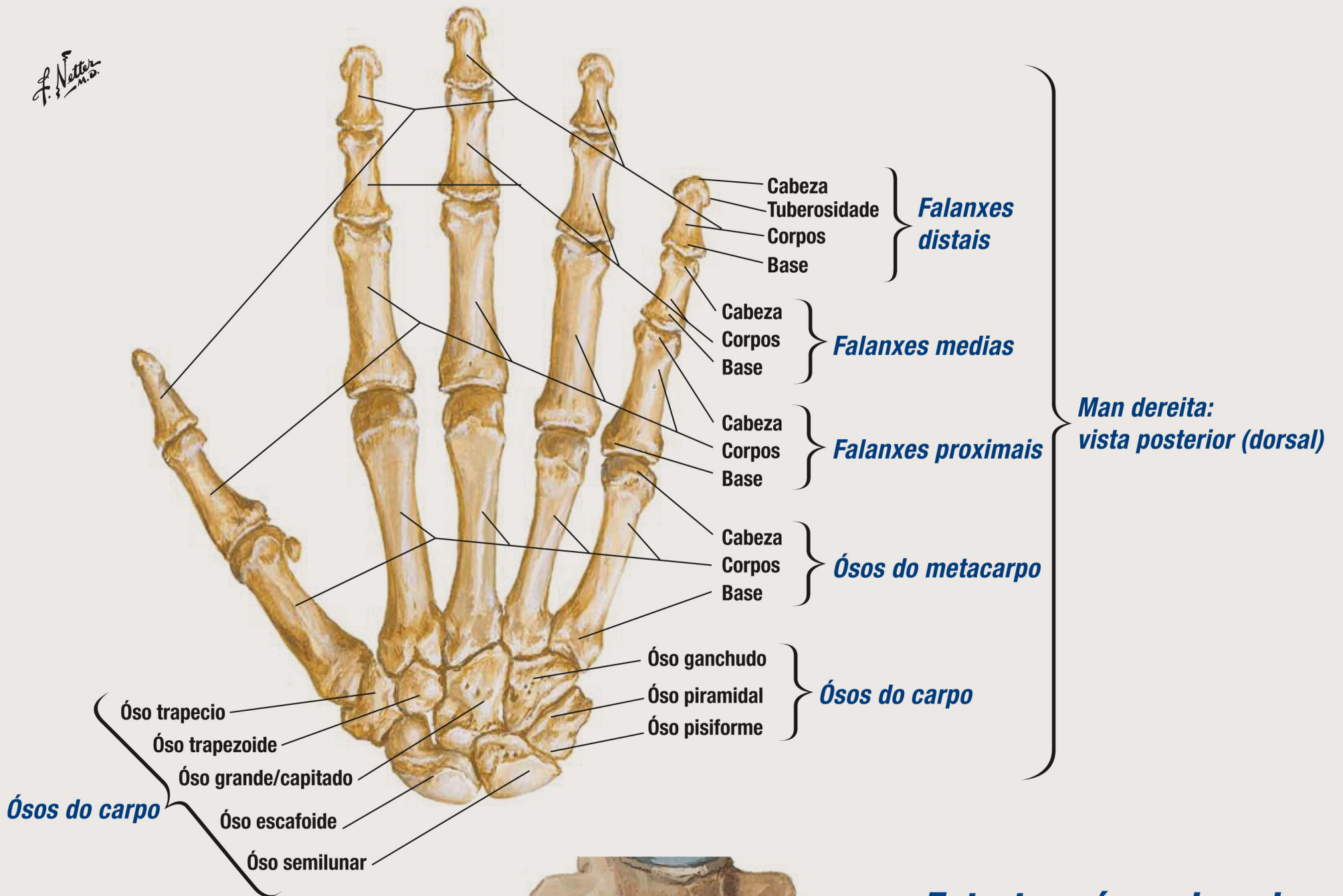
Ósos do antebrazo

Radio e cúbito direitos en supinación: vista anterior

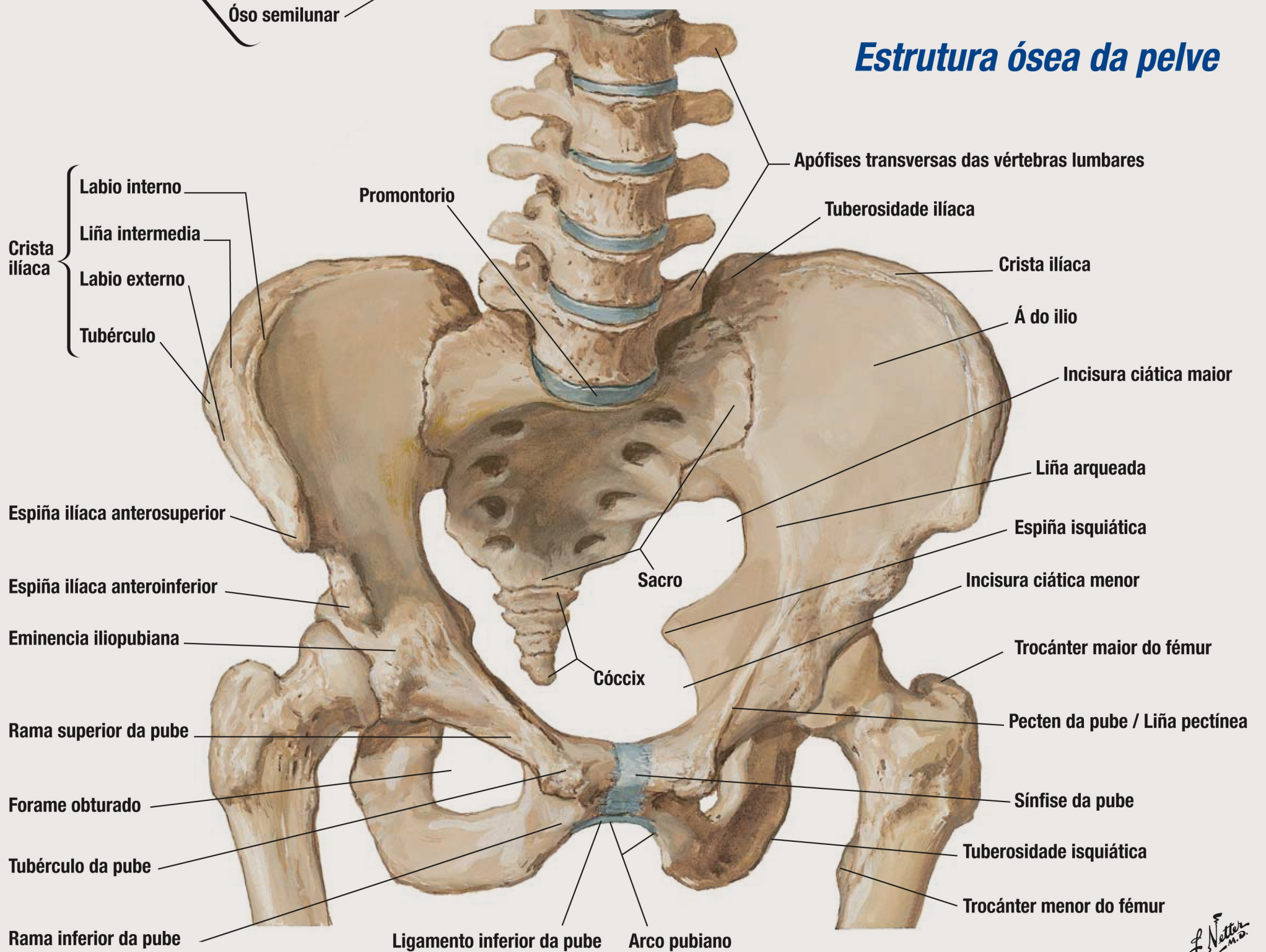
Radio e cúbito derechos en pronación: vista anterior



Ósos do carpo e da man

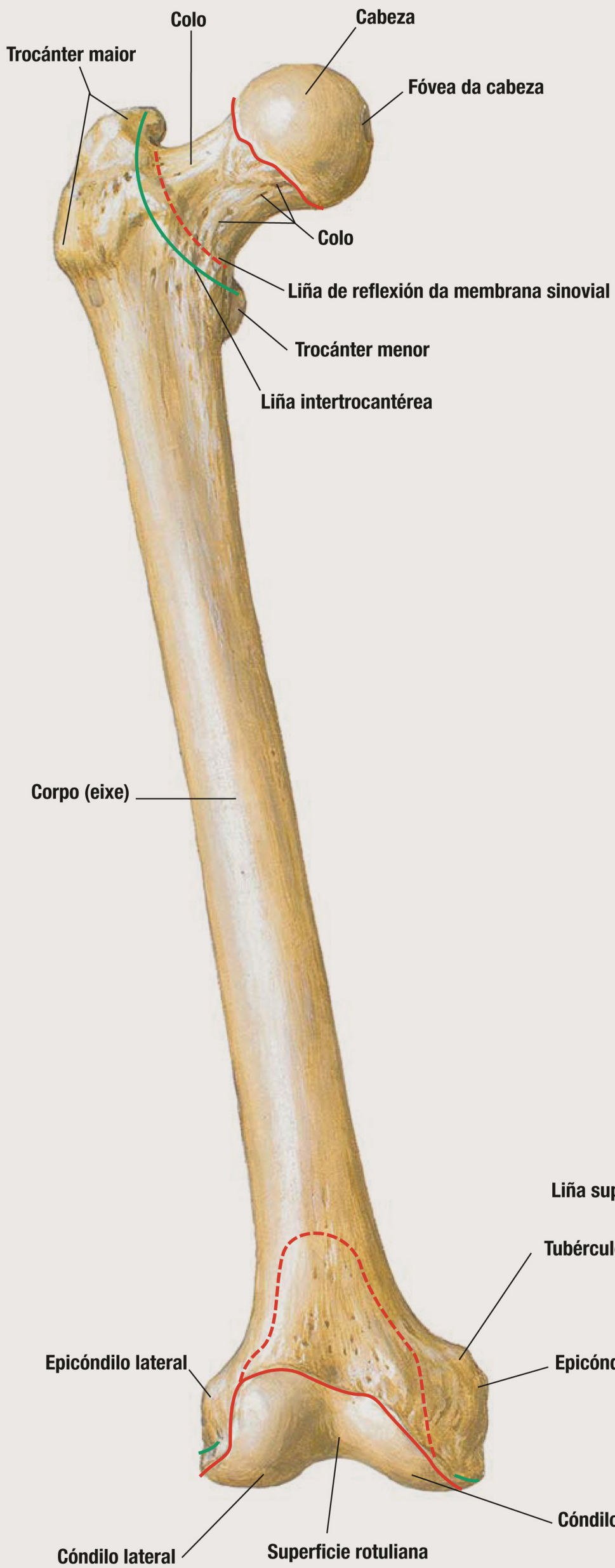

Estrutura ósea da pelve

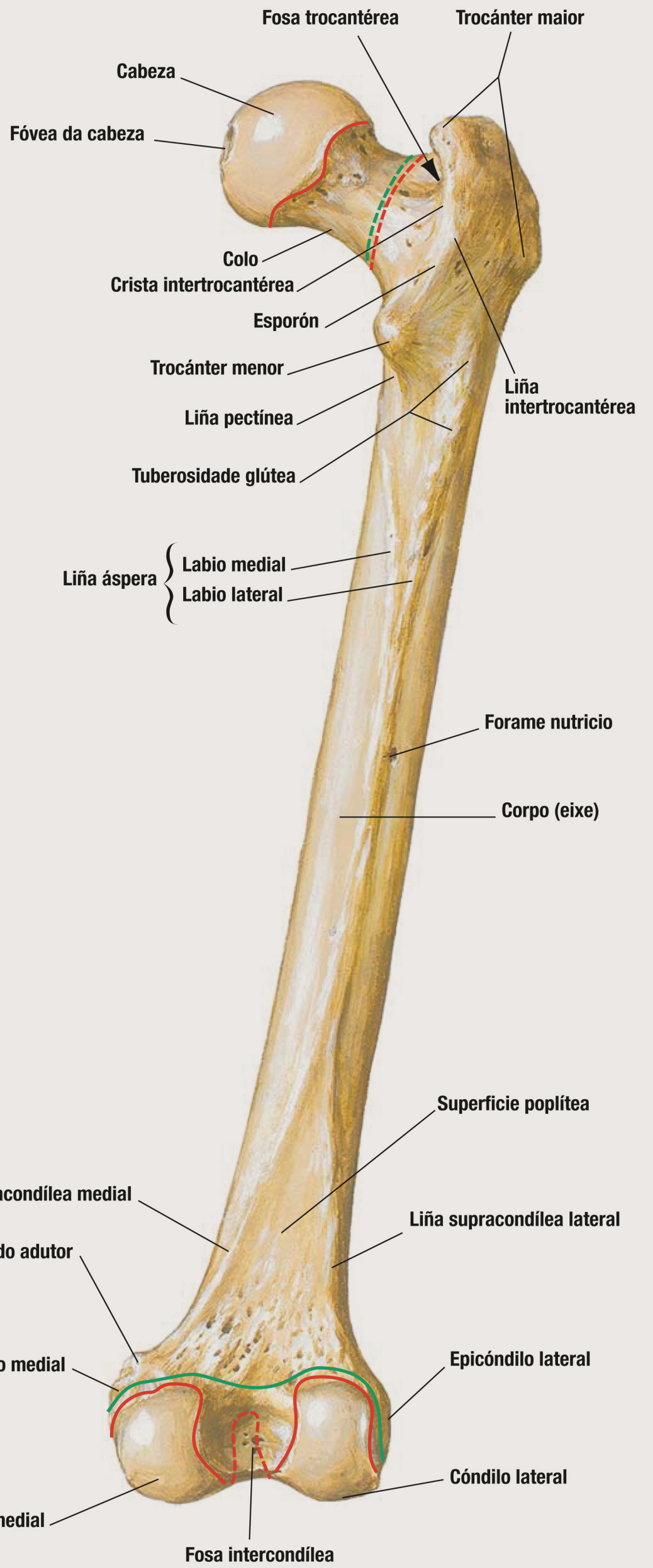


Fémur

Vista anterior



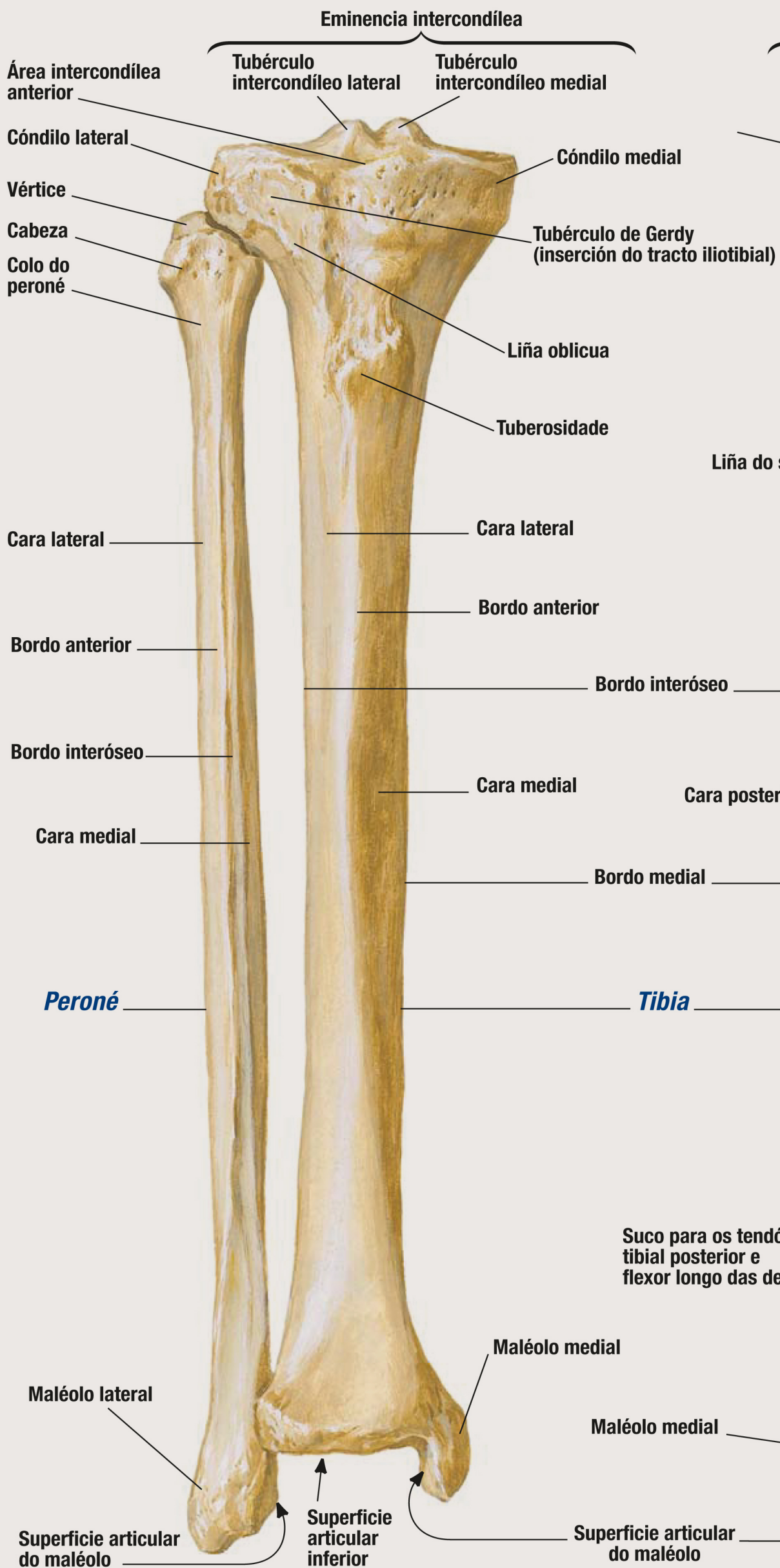
Vista posterior



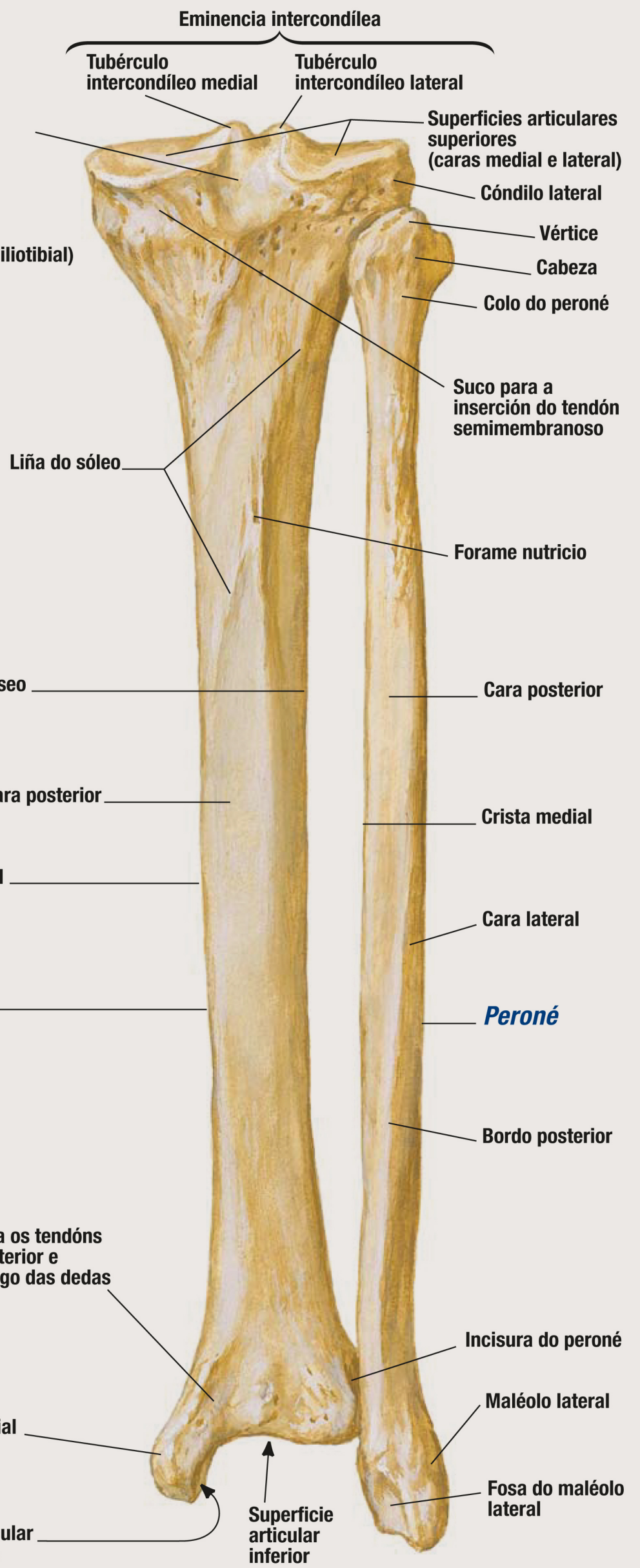
Tibia e peroné

Ósos da perna dereita

Vista anterior

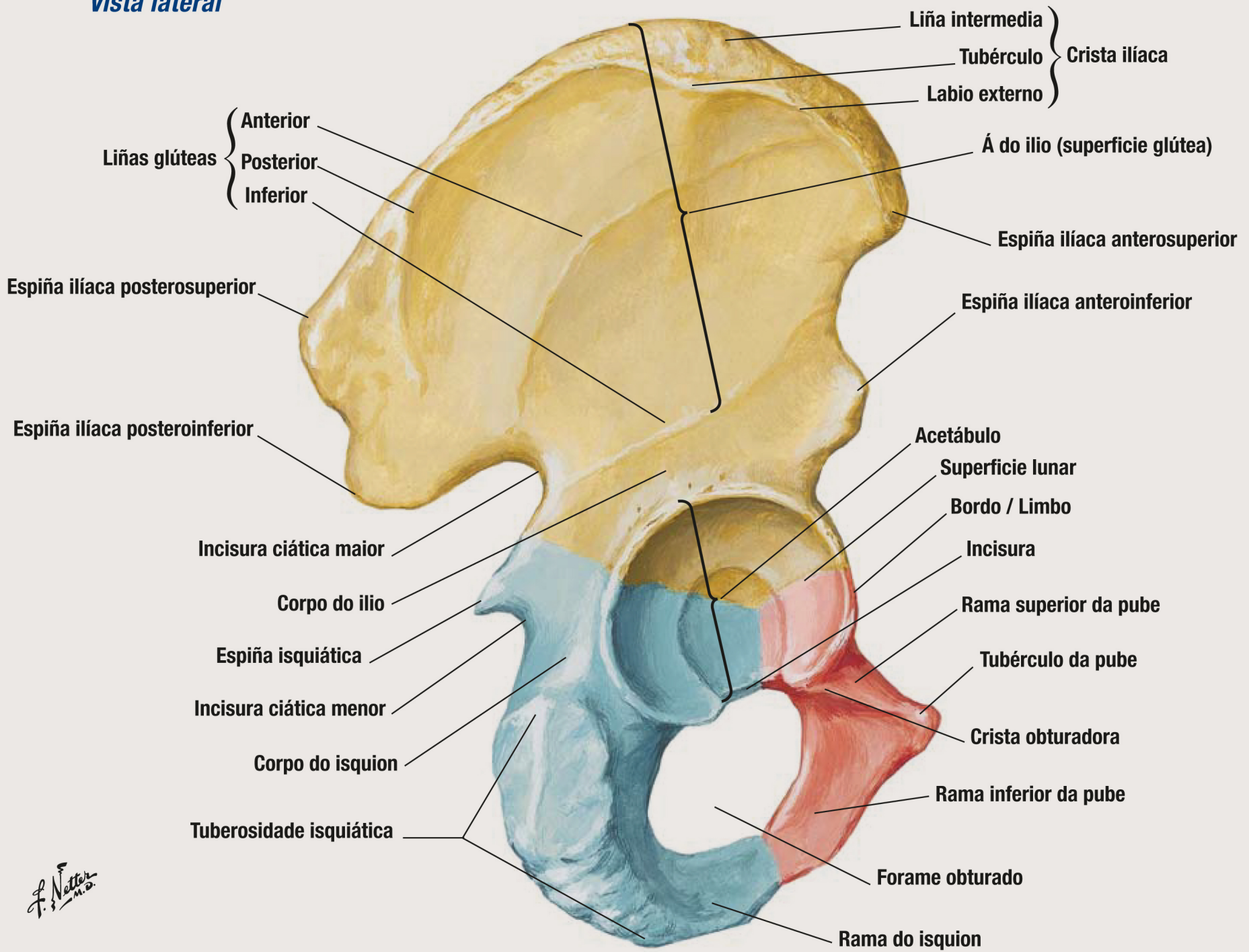


Vista posterior



Óso coxal

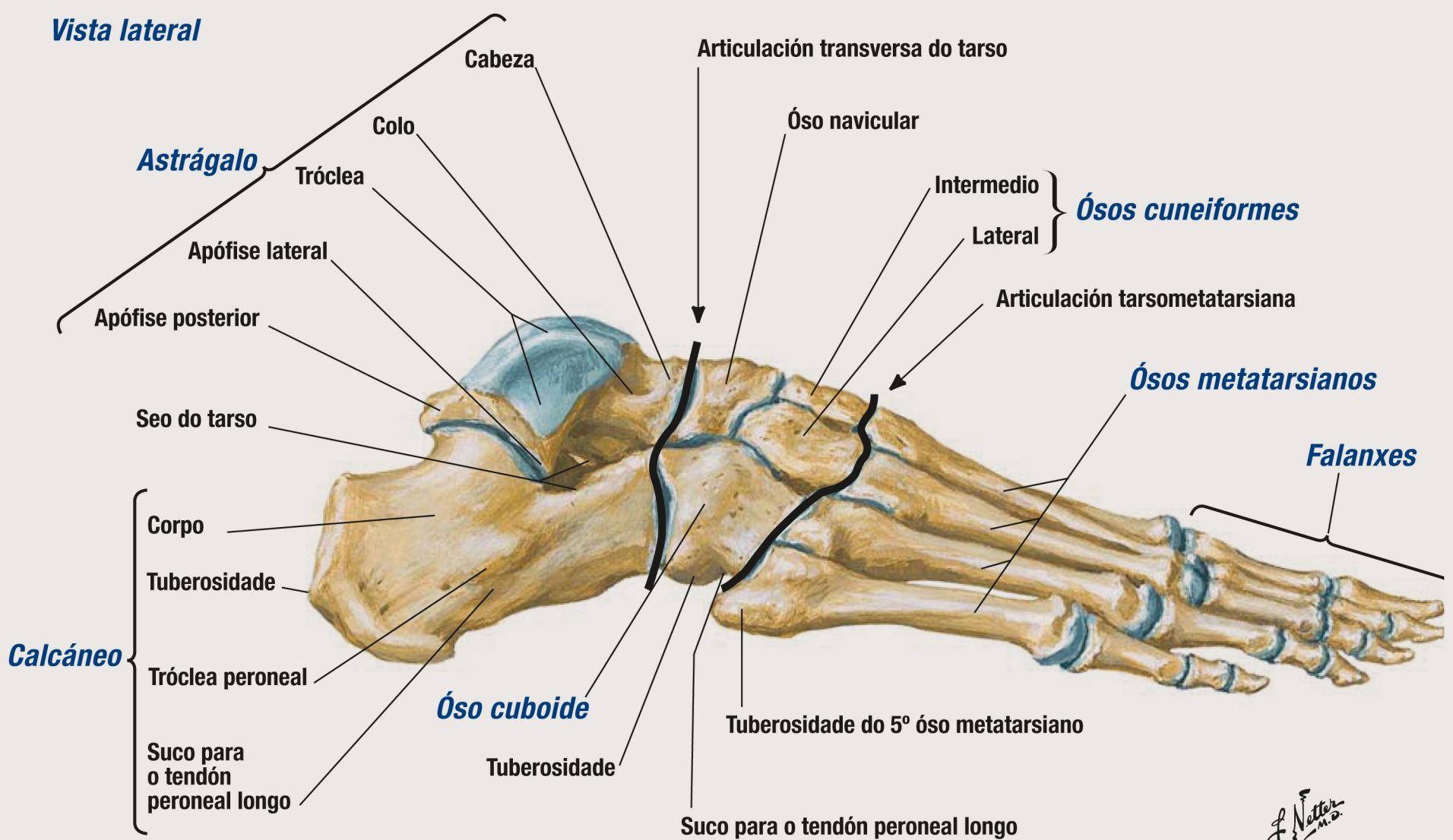
Vista lateral



F. Netter M.D.

Ósos do pé

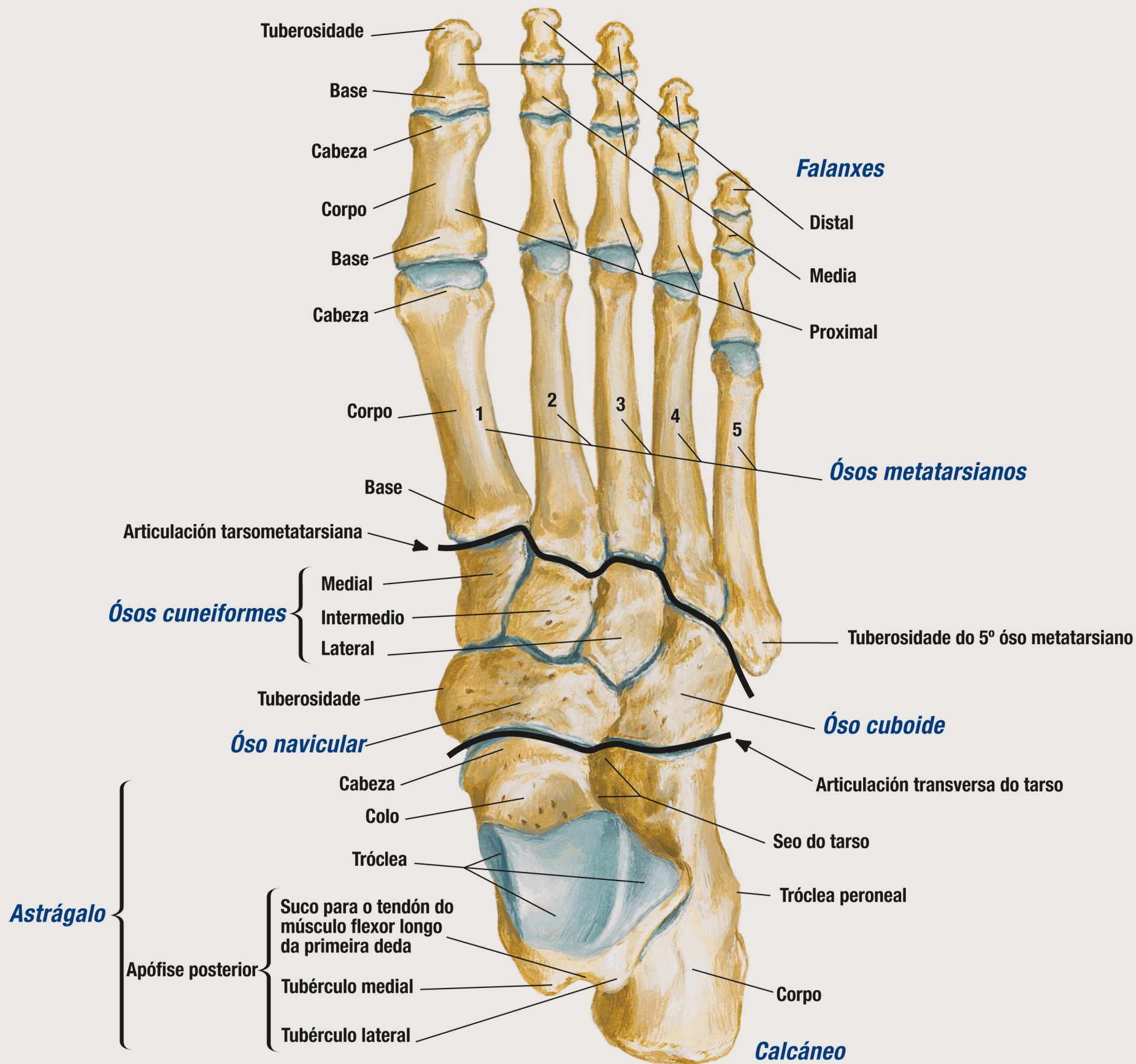
Vista lateral



F. Netter M.D.

Ósos do pé

Vista dorsal



Consulta aquí os equivalentes noutros idiomas destes termos



bUSCatermos
www.usc.gal/buscatermos

Netter, *Atlas de Anatomía Humana*, 7ª Edición,
ISBN 9788491134688. Copyright Elsevier, 2019

